

## Den första levnadsmånaden

### – friskt och sjukt

Bernt Alm  
barnhälsovårdsöverläkare

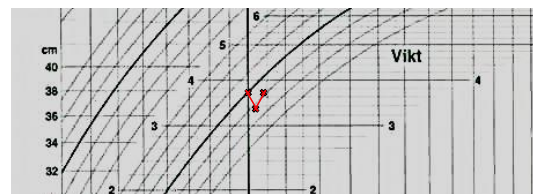
## Tidig undersökning på BVC

- Tidigare läkarundersökning 6-8 veckor
- Nu 4 veckor till läkare
- 6-8 v till sjuksköterska

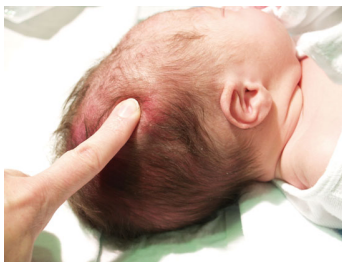## Bakgrund

- Fler och fler barn går hem tidigt
- Endast en barnläkarundersökning
- Ökar risken för:
  - amningskomplikationer
  - upptäckta ductusberoende hjärtfel
  - sen upptäckt av gulsot
  - upptäckta kongenitala katarakter

## Tillväxt

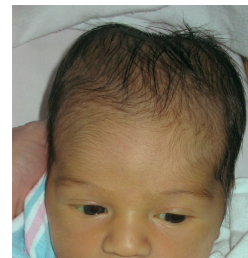


## Caput succedaneum ("fostersvulst")



Newborn Nursery, Stanford School of Medicine  
<http://newborns.stanford.edu/PhotoGallery/>

## Kefalhematom



Newborn Nursery, Stanford School of Medicine  
<http://newborns.stanford.edu/PhotoGallery/>

## Plagiocephali

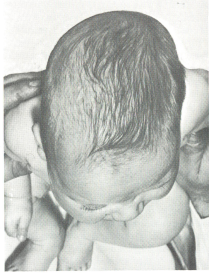
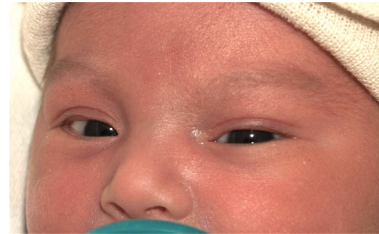
FIG. 4. Plagiocephaly or parallelogram skull.

“There is an unexplained tendency for some infants to prefer lying with the head slightly rotated towards one side more than the other, and this may lead to a postural deformity descriptively termed ‘parallelogram skull’ or *plagiocephaly*, with flattening of one side of the occiput and the opposite frontal region and face (Fig. 4) It tends to become noticeable at about the end of the first month and increases to a maximum towards the ninth month, after which it gradually becomes more symmetrical over the next two years.”  
(Vulliamy, *The Newborn Child*, 1972)

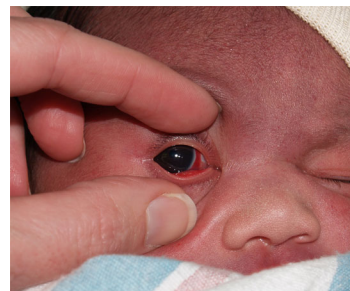## Okoordinerade ögonrörelser



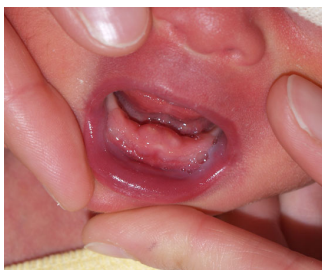## Skelning

- Normalt upp till 3 - 4 (6) mån med alternerande skelning
- Därefter alltid till ögonläkare, liksom
- Fixerad oavsett ålder

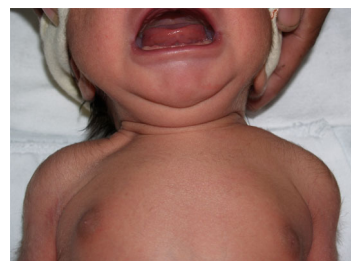## Subkonjunktival blödning



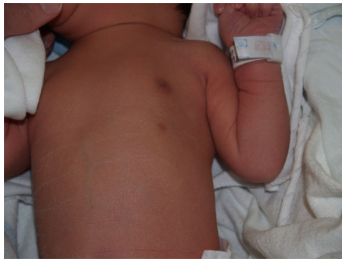## Tänder



## Klavikelfraktur (vä)



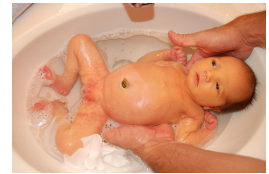## Övertalig bröstvärta



Newborn Nursery, Stanford School of Medicine  
<http://newborns.stanford.edu/PhotoGallery/>

## Gulsot - orsaker

- Fysiologisk ikterus
- Immunisering
- Bröstmjölksutlöst ikterus
- Gallstas



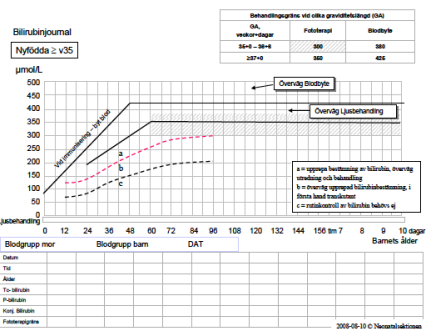
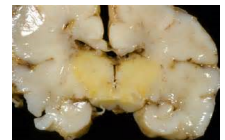
Newborn Nursery, Stanford School of Medicine  
<http://newborns.stanford.edu/PhotoGallery/>

## Fysiologisk ikterus

- Ökat sönderfall av röda blodkroppar
- Omogen leverfunktion (försämrad nedbrytning)
  - Ej första dygnet
  - Försvinner oftast första veckan hos fullgångna barn
  - Andra veckan hos underburna

## Immunisering

- Rh-immunisering
  - Snabbt stigande värden 1:a – 2:a dygnet
  - neurotoxisk effekt => "kärnikterus"
  - terapi: blodbyte
  - profylax med immunglobulin
- ABO-inkompatibilitet
  - lättare sjukdom än Rh - ej kärnikterus

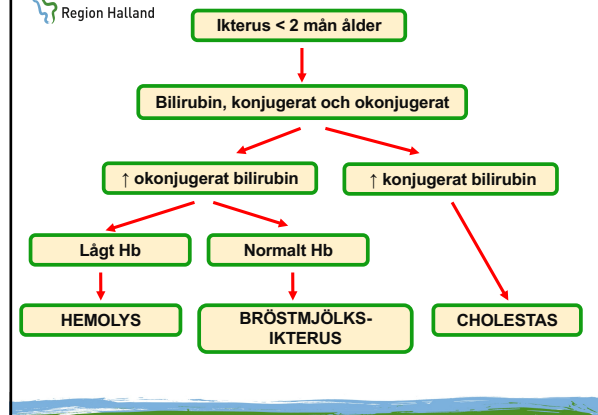
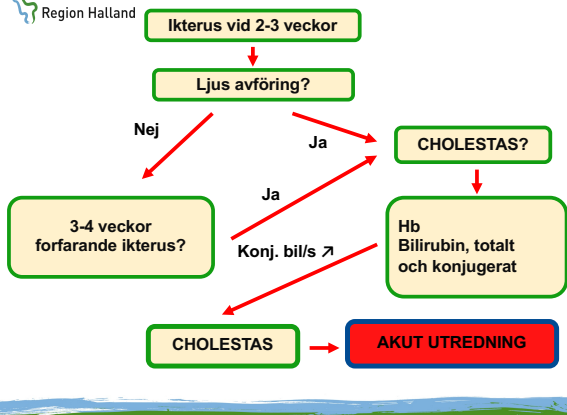
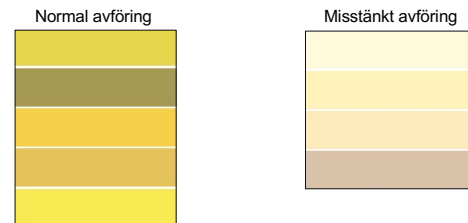


## Bröstmjölksikterus

- förekommer hos 10% av bröstmjölksuppfödda spädbarn
- hämmande faktorer i bröstmjolk
- sällan åtgärd
- har alltid okonjugerad hyperbilirubinemi
- har aldrig avfärgad faeces
- debut 2:a – 3:e veckan
- kan kvarstå upp till 12 veckors ålder

## Gallstas

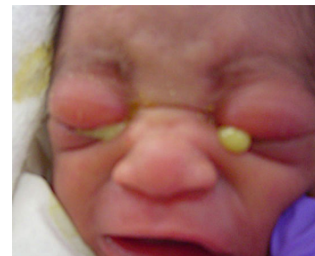- Gallvägsatresi, hepatit utlöst av CMV-infektion
- Direktinspektion av faeces (vit/kittfärgad/gul)
- Totalt och konjugerat bilirubin måste bestämmas
- Stegrat konjugerat S- bilirubin (> 25 mmol/l eller > 15% av totalt S- bilirubin, när detta är förhöjt)
- Barnet får nedsatt vitalitet och matlust.
- Tidigareläggning av första läkarkontrollen på BVC från 6 till 4 veckors ålder



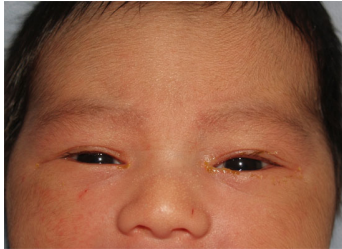## Ögoninfektioner

- Gonokocker - inkub. 1-3 d
  - Credéprofylax (lapis) -> 1986
  - 12 fall i Norge sen dess, inga komplikationer
- Stafylokocker - ca. 1 v inkub.
- Chlamydia (inkub. 1-3 mån)
  - Ofta ensidig, mer svullnad än pus

## Ophthalmia neonatorum (gc)

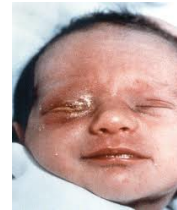

### Tårkanalstenos, stafylokokker



Newborn Nursery, Stanford School of Medicine  
<http://newborns.stanford.edu/PhotoGallery/>

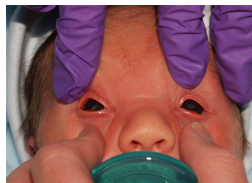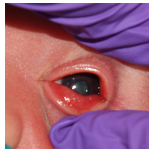
### Ophthalmia neonatorum (chlamydia)



Newborn Nursery, Stanford School of Medicine  
<http://newborns.stanford.edu/PhotoGallery/>

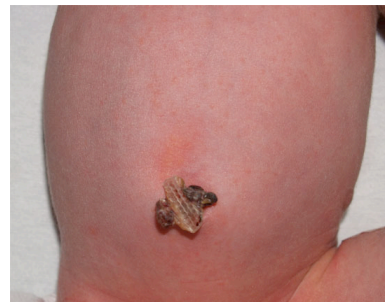### Kongenital katarakt

- 1/2000 födda
- Total eller partiell
- Avsaknad av röd reflex i genomfallande ljus
- Opereras snarast
- Annars stor risk för blindhet

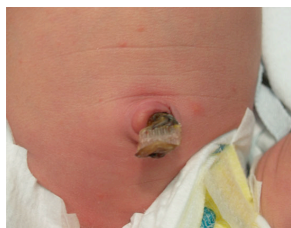

Newborn Nursery, Stanford School of Medicine  
<http://newborns.stanford.edu/PhotoGallery/>

### Hudirritation

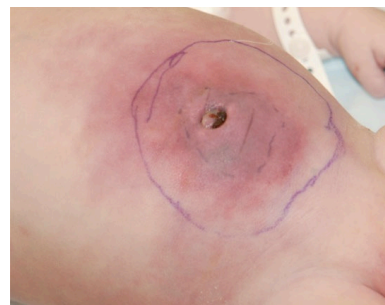

### Periumbilikalt erythem



Oftast en normal inflammatorisk reaktion i samband med avstötningen.  
Uppföljning!  
De flesta spontanläks.

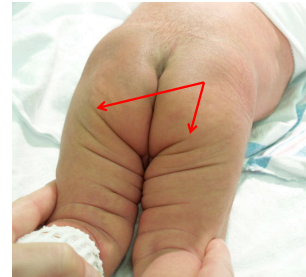### Omfalit



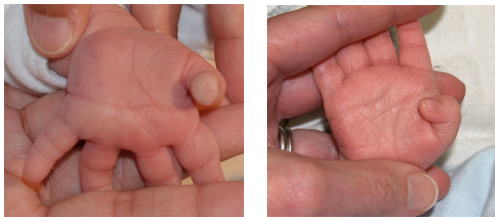### Navel - skötsel och infektioner

- Faller efter 6 – 11 dagar
- Hemma - torkas torrt, bad och tvätt ok
- Smetig - tvättas med klorhexidinsprit 0,5%
- Rodnad runt stumpen - akut till barnläkare!
- Navelgranulom – lapis?

### Höftledslux - hudvecksasymmetri



### Fyrfingarfåra

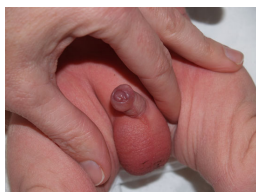


### Nagelbandsinfektion (paronychi)

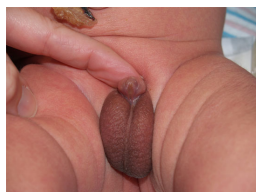- Blöta upp crustor i ljummet vatten
- Ev. 0,5% klorhexidinsprit
- Ev. antibakteriell salva
- Remiss till barnläkare

### Preputium

Normalvariant



Hypospadi



### Det svårt sjuka barnet

- Ofta okarakteristiska symptom:
  - gråblek hudfärg
  - gnällig
  - slö
  - suger dåligt
  - sover mycket

**Tack till:**



- <http://newborns.stanford.edu/PhotoGallery/>