

Bröstrygg

Hitta i dokumentet

[Indikationer](#)
[Kontraindikationer](#)
[Modalitet](#)
[Patientförberedelser och säkerhet](#)
[Läkemedel/kontrastmedel](#)
[Strålskydd](#)
[Undersökningsprocedur](#)

[Utförande](#)
[Dokumentation](#)
[Patientens eftervård](#)
[Standardbilder](#)
[Uppdaterat från föregående version](#)

Indikationer

Fraktur, kompression, degeneration, skelettförändringar.

Elektiva remisser på patient under 40 år ska prioriteras av läkare för bedömning om MR istället.

Kontraindikationer

Modalitet

Detektor

Patientförberedelser och säkerhet

Kontrollera ID och att rätt organ och rätt sida undersöks.

Läkemedel/kontrastmedel

Strålskydd

Allmänt strålskydd, se [vårdriktlinje](#).

Patientgrupp	Undersökning	Effektiv dos (mSv)	Motsvarande tid bakgrundsstrålning
Vuxna	Bröstrygg	0,48	6 månader
4-5 år	Bröstrygg	0,14	2 månader

Undersökningsprocedur

Undersökningsproceduren är samma för vuxna och barn. Sidomärkning ska synas i bildfältet.

Dokumentation

Utförande röntgensjuksköterska fyller i sitt ID.

Dokumentera allmänt strålskydd.

Dokumentera om avvikelse sker.

Utförande

Fraktur, övriga frågeställningar

Frontal, sida. Ev. flygare, ev. vinklad frontal

Bildkriterier/rekonstruktioner/bildbearbetning/arkivering

Frontal

Patienten i rakt ryggläge. Centrera mellan processus xiphoideus och övre delen av manubrium sterni. C7-L1 ska vara med.
Eventuellt frontal på övergången mellan hals- och bröstrygg. Vinkla cirka 15° kaudalt.

Sida

Patienten liggande på sidan med armarna framåt-uppåt.
Axlarna ska ligga rakt över varandra, likaså höftlederna, så att ryggen är rak.
Benen ska vara lätt böjda med en liten kudde mellan knäna.
Centrera strax nedom skulderbladskanten. Tagguts-kotten ska synas.

Flygare, C7-Th4

Patienten liggande på sidan med undre armen framåt uppåt och den andra armens hand läggs på höften. Axeln ska föras bakåt.
Centrera strax nedanför axeln i höjd med Th3-Th4. Vinkla kaudalt vid behov.

Övergång bröst- ländrygg

Visualisera kotorna Th11-L2. Frontal och sida.

OBS!

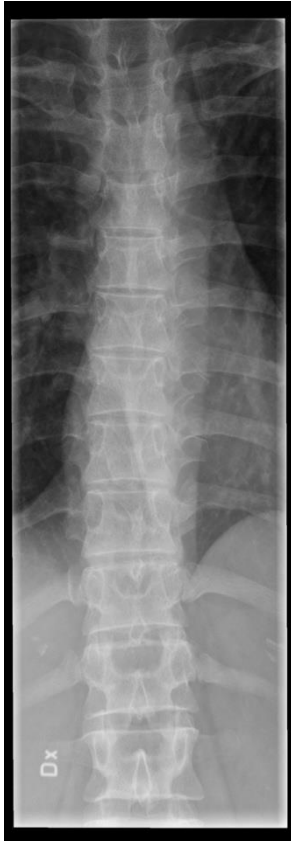
Vid misstanke om instabil kotfraktur tas sidobilderna med horisontell strålrättning.

Bildbearbetning och arkivering

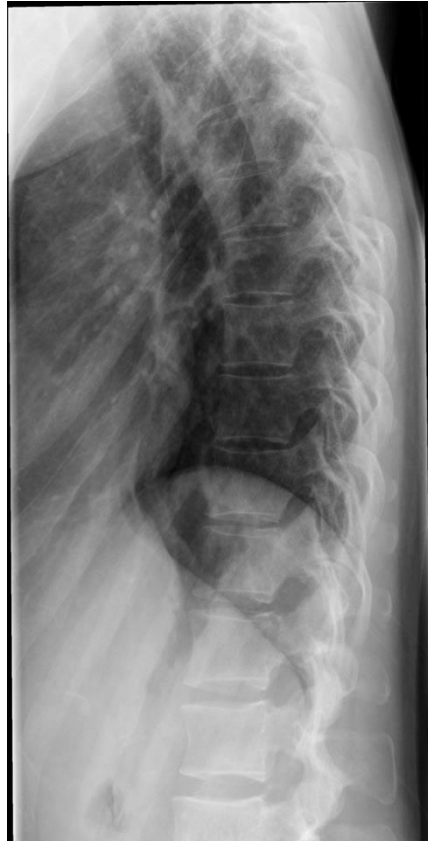Ansvarig röntgensjuksköterska kontrollerar att bilderna är tagna med rätt ID och att sidomarkering är korrekt.
Ansvarar även för att bilderna är rättvända och rätt hängda enligt hängningsmall.
Samtliga tagna bilder sändes till PACS. Efterbearbetning som beskärning av kroppsytan på tagen bild bör undvikas.

Patientens eftervård

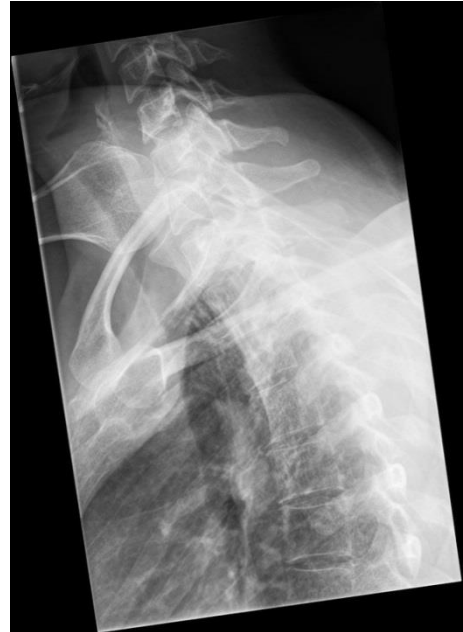Standardbilder



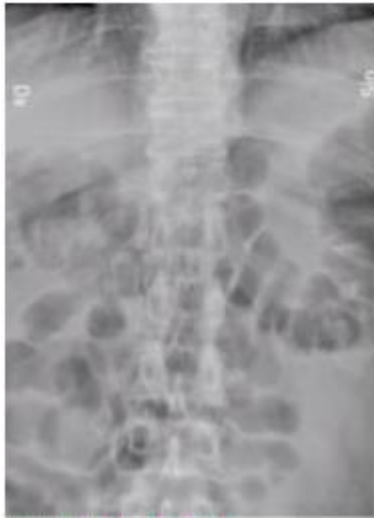Bröstrygg frontal



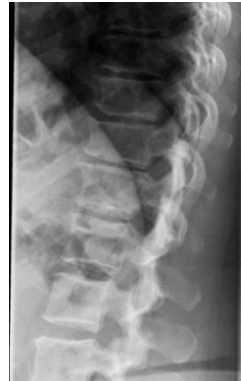Sida



Flygare



Övergång frontal



Övergång sida

Uppdaterat från föregående version

2023-06-20: Årlig uppdatering. Ändringar under "Sida" och "Flygare, C7-Th4".

2022-06-14: Årlig uppdatering utan ändring.

2019-12-16: Allmän uppdatering. Stråldostabell.

2019-10-28: Årlig uppdatering utan ändring.

Uppdaterat pga. nya skelettlabb.