

## Buköversikt, barn

---

### Hitta i dokumentet

[Indikationer](#)  
[Kontraindikationer](#)  
[Modalitet](#)  
[Patientförberedelser och säkerhet](#)  
[Läkemedel/kontrastmedel](#)  
[Strålskydd](#)  
[Undersökningsprocedur](#)

[Utförande](#)  
[Dokumentation](#)  
[Patient eftervård](#)  
[Bilagor](#)  
[Uppdaterat från föregående version](#)

---

### Indikationer

Ileus, fri gas, obstipation, sondläge, främmande kropp.

### Kontraindikationer

### Modalitet

Detektor.

### Patientförberedelser och säkerhet

Kontrollera ID och att rätt organ och rätt sida undersöks.

### Läkemedel/kontrastmedel

### Strålskydd

Allmänt strålskydd, se [vårdriktlinje](#).

Patientgrupp	Undersökning	Effektiv dos (mSv)	Motsvarande tid bakgrundsstrålning
4-5 år	Buköversikt	0,40	5 månader
0-48 månader	Buköversikt	0,18	2 månader

Använd gonadskydd för pojkar.

Kompression bör användas på barn >13 år.

Läs mer i vårdriktlinje om [gonadskydd och kompression](#).

### Undersökningsprocedur

Patienten är liggande och eventuellt stående.

Sidomärkning ska synas i bildfältet. Märkning av stående bilder.

## Utförande

Ileus, fri gas, obstipation	Frontal liggande och frontal stående eller "hängande" frontal (horisontell strålrättning)
Främmande kropp	Frontal liggande från näsan t.o.m. symfyssen
Vid fynd	Sida över aktuellt område

## Dokumentation

Utförande röntgensjuksköterska fyller i sitt ID.  
Dokumentera allmänt strålskydd.  
Dokumentera om avvikelse sker.

## Bildkriterier/rekonstruktioner/bildbearbetning/arkivering

### Frontal, liggande

Centrera i medellinjen så att diafragman utgör övre gränsen i bilden och att bildens nedre gräns utgörs av symfyssen.

### Frontal, stående

Stående frontal då barnet kan medverka.  
Patienten står med ryggen mot detektorn.  
Centrera i medellinjen så att diafragman utgör övre gränsen i bilden och att bildens nedre gräns utgörs av symfyssen.

### Frontal "hängande" (horisontell strålrättning)

Patientens rygg mot detektorn.  
Håll patienten i axlar/överarmar och lårben, "patienten hänger".  
Centrera i medellinjen så att diafragman utgör övre gränsen och symfyssen nedre gränsen i bilden.  
Liggande horisontella frontalbilder tas när större barn inte orkar stå upp. **Horisontella** frontaler i höger och vänster sidoläge  
Märk bilden med dx alternativt sin.

### Frontal främmande kropp

Liggande frontal med huvudet vridet åt ena sidan. Näsa t.o.m. lungor/övra buk, överlappande frontal nedre buk t.o.m. symfyssen.

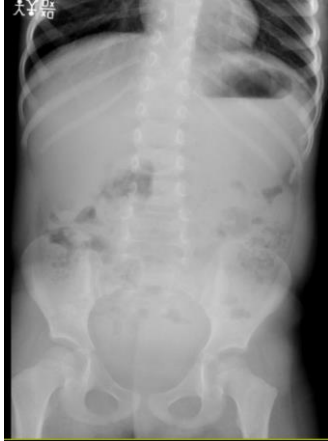### Bildbearbetning och arkivering

Ansvarig röntgensjuksköterska kontrollerar att bilderna är tagna med rätt ID och att sidomarkering är korrekt.  
Ansvarar även för att bilderna är rättvända och rätt hängda enligt hängningsmall.  
Samtliga tagna bilder sändes till PACS. Efterbearbetning som beskärning av kroppsytan på tagen bild bör undvikas.

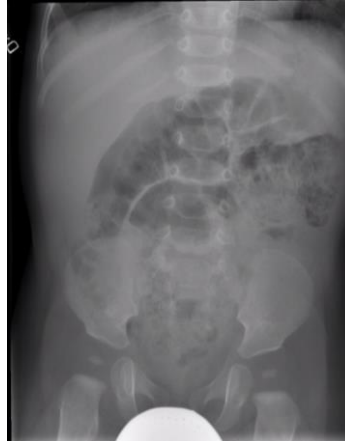## Patient eftervård

## Standardbilder

### Bilder på stående patient

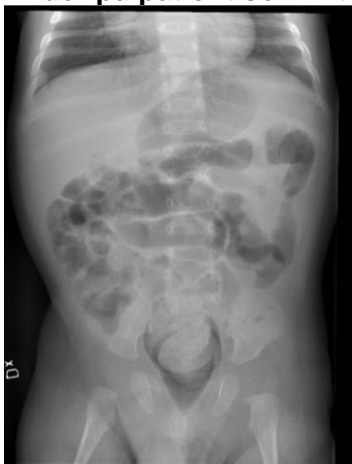

Stående frontal

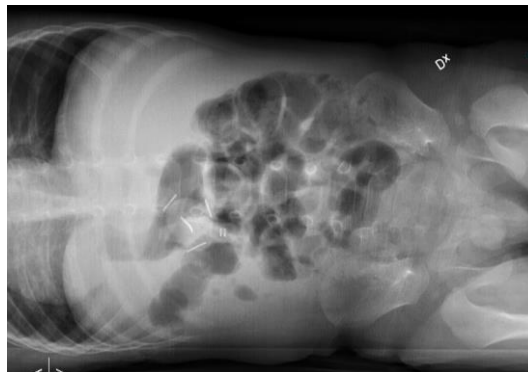


Liggande frontal

### Bilder på patient som inte kan stå



Liggande frontal



Liggande frontal med horisontell strålrättning (för att visualisera gas-vätskenivåer)

### Uppdaterat från föregående version

2023-04-17: Årlig uppdatering utan ändring.  
2022-06-14: Årlig uppdatering utan åtgärd.  
2019-12-16: Allmän uppdatering. Stråldostabell.  
2019-10-28: Årlig uppdatering utan ändring.